Ueber ein
bisher unbekanntes Hornhautphänomen bei Trigeminusanästhesie.

Inaugural-Dissertation

der

Hohen Medizinischen Fakultät der Kgl. Universität Breslau

zur

Erlangung der Doktorwürde

in der

Medizin

vorgelegt von

Jak. Stern,

Assistenzarzt an der Augenklinik in Bromberg.

Stuttgart
Hoffmannsche Buchdruckerei
1908

Ueber ein
bisher unbekanntes Hornhautphänomen bei Trigeminusanästhesie.

Inaugural-Dissertation

der

Hohen Medizinischen Fakultät der Kgl. Universität Breslau

zur

Erlangung der Doktorwürde

in der

Medizin

vorgelegt von

Jak. Stern,

Assistenzarzt an der Augenklinik in Bromberg.

ACAD. LUGD. BAT. BIBL.

Stuttgart
Hoffmannsche Buchdruckerei
1908

Gedruckt mit Genehmigung der Medizinischen Fakultät

der Universität Breslau.

Referent: Prof. Dr. W. Uhthoff.

Der Dekan: Bonhoeffer.

Meiner lieben Mutter

gewidmet.

Digitized by the Internet Archive
in 2026

https://archive.org/details/IA41548214_0114

Noch immer nicht sind sich die Forscher über die alte Frage einig, welcher Einfluss der Funktionsstörung des Trigeminus bei der Entstehung der Keratitis neuroparalytica zukommt. Während nach Leber (im „Gräfe-Sämisch“ II. Aufl.) kein Zweifel mehr darüber sein kann, dass durch die Aufhebung der Sensibilität lediglich eine Reihe von Schutzvorrichtungen ausser Tätigkeit gesetzt werden, welche dem Auge sonst gegen die Wirkung gewisser äusserer Schädlichkeiten zu Gebote stehen und dadurch die Keratitis neuroparalytica entsteht, treten Wilbrand-Sänger (in ihrem Handbuche der Neurologie des Auges) wieder mit einer modifizierten trophoneurotischen Theorie auf, in der sie auf Reizzustände im Trigeminus die Keratitis neuroparalytica zurückführen, jedenfalls die nur mechanischen Erklärungsversuche nicht gelten lassen.

Ich glaube zwar nicht, dass das, was ich hier mitzuteilen habe, viel Beweisendes für die eine oder die andere Theorie bringen kann; auch handelt es sich gar nicht um einen Fall von Keratitis neuroparalytica. Dennoch meine ich, dass die Erscheinung, die wir im verflossenen Winter hier längere Zeit zu beobachten Gelegenheit hatten, doch geeignet ist, den Glauben an den unmittelbaren Einfluss des Trigeminus auf die Vitalität der Kornea neu zu beleben. Aber auch wenn diese Hoffnung trügerisch wäre, würde die Erscheinung, von der die Rede sein soll, genug Interesse bieten, um hier besprochen zu werden.

Am 22. November 1906 stellte sich uns, von der Landesversicherungsanstalt Westpreussen geschickt, eine Frau H. vor mit der Klage, ihr Sehen (das schon von früher her durch Hornhauttrübungen herabgesetzt war) habe sich in der letzten Zeit erheblich verschlechtert. Die Sehprüfung ergab zuerst auf dem rechten Auge $^1/_3$, auf dem linken $^1/_7$ der normalen, wurde aber bei Wiederholung in der nächsten Minute schlechter, dann wieder für einige Augenblicke besser usw., d. h. die Angaben waren so schwankend, dass der Verdacht auf Hysterie oder auf Aggravation sehr nahe lag, zumal die objektive Untersuchung zunächst nichts ergab, was eine so erhebliche Sehstörung (es wurde rechts schliesslich nur mit Mühe $^1/_{10}$ erkannt) glaubhaft erscheinen liess: es bestand auf beiden Augen je eine von Keratitis scrophulosa herrührende Makula, die zwar links einen grossen Teil des Pupillargebietes bedeckte, rechts aber so peripher gelegen und zart war, dass eine erhebliche Herabsetzung der Sehschärfe

hier nicht resultieren konnte. Bei der weiteren Untersuchung fiel zunächst eine intensive punktförmige Grünfärbung der Kornea durch Fluoresceïn auf, die nur bei Lupenvergrösserung sichtbar war. Den eigentlichen Sachverhalt und den Grund für die eigentümliche Sehstörung deckte aber erst das Kornealmikroskop auf. Hier bot sich uns ein noch nie zuvor gesehenes Schauspiel: Man sah zunächst, dass der grösste Teil der Kornea bedeckt war von zahlreichen dicht unter (oder im?) Epithel liegenden grauen Punkten, über denen die Oberfläche anscheinend unverändert war. Als wir diese Trübungen wegen ihrer Eigentümlichkeit zu skizzieren suchten und so gezwungen waren, sie längere Zeit hindurch durch das Kornealmikroskop zu betrachten, sahen wir plötzlich zu unserem nicht geringen Erstaunen, wie ein Punkt nach dem andern kleiner wurde und schliesslich ganz verschwand, bis endlich nicht die Spur mehr von ihnen zu entdecken war und die Hornhaut sich (abgesehen von der alten skrofulösen Narbe) vollkommen rein und makellos präsentierte. Dann — wie mit einem Schlage — waren wieder zahlreiche Pünktchen aufgeschossen, und, wie wenn Schneeflocken eine Schiefertafel immer dichter bedecken, traten nacheinander immer mehr Trübungspunkte auf, um nach kurzem Bestehen langsam, als schmelze Schnee hinweg, kleiner zu werden und schliesslich ganz zu verschwinden[1]). Gleichzeitig mit dem Entstehen der Trübungen trat über ihnen eine ganz zarte Stippung des Epithels (wie bei leichtem Oedem der Kornea) auf, die mit dem Schwinden der Trübungen auch selbst verschwand. — Am Kornealmikroskop sah man nun auch, dass die Fluoresceïnfärbung nicht nur, wie es unter der Lupe schien, den Lidspaltenbezirk einnahm, sondern dass auch die ganze übrige Kornea von winzigen grünen Pünktchen bedeckt war.

Diese ganze Erscheinung, wie ich sie eben zu schildern versucht habe, konnten wir in fast unveränderter Weise zwei volle Monate hindurch beobachten; immer bestand der so rätselhafte Wechsel, ein stetes Kommen und Gehen der punktförmigen Trübungen.

Zur weiteren Aufklärung ist es notwendig einiges über den Allgemeinzustand unserer Patientin zu erfahren: Sie ist von schwächlicher Konstitution, klagt viel über Kopfschmerz und Schlaflosigkeit, bei geringster Erregung hat sie einen Puls von 130—140; die Reflexe sind gesteigert. Der Urin ist frei von pathologischen Bestandteilen. Die Sensibilität ist intakt bis auf die Hornhäute, die völlig unempfindlich sind. Die Austrittsstellen beider Nervi supraorbitales sind enorm druckempfindlich. Geruch, Gehör, Geschmack und die reflektorische Tränensekretion zeigen keine Abnormitäten. Der reflektorische Lidschlag wird durch Berührung der Kornea nicht ausgelöst, während bei Berührung der Wimpern ein lebhafter Reflex erfolgt. Auch ist im übrigen der reflektorische Lidschlag durchaus nicht seltener als beim gesunden, eher häufiger.

Weiterhin machten die Augen niemals einen trocknen Eindruck; immer war ihre Oberfläche von der dünnen Flüssigkeitsschicht bedeckt, die man besonders gut am Mikroskop durch ihr Regenbogenfarbenspiel und an dem mit ihr bewegten Partikelchen, die sie enthält, erkennen kann. Eine Tensionsverminderung der Bulbi bestand nicht, wenigstens nicht in erheblichem Masse. Auffällig war noch, dass nach Kochsalzinjektionen (die zu therapeutischen Zwecken anfangs gemacht wurden) die durch sie hervorgerufene Chemosis länger als 4 Tage bestehen blieb. Ferner ist zu erwähnen, dass die

[1]) Vergl. die Abbildungen auf Tafel IX, auf denen die beiden Hornhäute dargestellt sind einmal nach völligem Abklingen und dann auf der Höhe des Phänomens.

Augen während der ganzen Beobachtungszeit (ausser nach therapeutischen Massnahmen) reizfrei waren, dass ein Schlussverband, der in der ersten Zeit der Behandlung angelegt wurde, die Trübungen in ihrer Ausdehnung nicht im geringsten beeinflusste, endlich, dass erst nach zweimonatlicher Behandlung, die schliesslich nur eine allgemein roburierende war, die Sensibilität der Kornea sich wiederherstellte und die eigentümlichen Trübungen verschwanden, während eine ganz geringe Fluoresceïnfärbung auch am letzten Beobachtungstage noch zu erzielen war.

Es handelt sich demnach um eine stark in der Ernährung herabgekommene Patientin mit einem Reizzustand in beiden Nervi supraorbitales und anästhetischen Hornhäuten; ob diese Anästhesie mit der zweifellos vorhandenen Supraorbitalneuralgie im Zusammenhange steht, lässt sich natürlich mit Sicherheit nicht sagen; aber ist doch sehr wahrscheinlich; für Hysterie lag kein Anhaltspunkt vor. — Und auf diesen Hornhäuten spielte sich die geschilderte Erscheinung ab, nämlich um es noch einmal zu wiederholen:

Punktförmige Trübungen des Epithels, die in ihrem Bestehen einem ständigen Wechsel unterworfen sind, besonders dann entstehen, wenn die Lidspalte geöffnet ist, besonders dann verschwinden, wenn die Lider kurze Zeit geschlossen gehalten werden, aber auch unabhängig vom Spiel der Lider kommen und gehen.

Mit den Trübungen im gleichen Wechsel entsteht über ihnen und verschwindet eine ganz zarte Stippung des Epithels.

Dabei sind die Augen während der ganzen Beobachtungszeit (2 Monate) völlig reizlos, zeigen keine Trockenheit, der Lidschlag ist nicht wahrnehmbar verringert und die die Hornhaut normalerweise bedeckende kapilläre Flüssigkeitsschicht ist immer sichtbar.

Das der objektive Befund. — Soviel ich weiss, ist ein derartiges Phänomen bisher noch nicht beschrieben worden, und es liegt mir deshalb ob, eine Erklärung für die Erscheinung zu geben und sie den bekannten Krankheitsformen der Kornea an- oder unterzuordnen.

Zu diesem Zwecke war es natürlich wichtig nachzuforschen, ob die seltsame Erscheinung der unbeständigen Trübungen häufiger vorkomme und bisher nur eben wegen ihrer Unbeständigkeit der Aufmerksamkeit der Beobachter entgangen sei und ferner ob im speziellen an anästhetischen oder in ihrer Sensibilität nicht intakten Hornhäuten sich häufiger eine Epithelläsion durch Fluoresceïn nachweisen liesse.

Dazu will ich vorausschicken, dass es mir nie gelungen ist, an zweifellos gesunden Augen auch nur eine Andeutung des beschriebenen Phänomens zu finden, auch wenn sehr lange die Lider geöffnet gehalten wurden; auch eine Fluoresceïnfärbung tritt danach an gesunden Augen niemals auf. Es müssen selbstverständlich bei dieser Prüfung andere epithelschädigende Einflüsse sorgfältig ausgeschlossen werden, z. B. die

Anaesthetica (auf die ich später noch zu sprechen komme) und von den Krankheiten vor allem das Bindehauttrachom, bei dem, wie Augstein[1]) zuerst nachgewiesen hat, auch schon lange bevor die ersten Trübungen auf der Kornea sichtbar sind, Fluoresceïn ausgedehnte punktförmige Färbung hervorrufen kann. Dass beim Kaninchen fast immer die Kornea durch Fluoresceïn gefärbt wird, ist längst bekannt; ich habe deshalb auch darauf verzichtet, das Verhalten der Kaninchenkornea etwa nach Durchschneidung des Trigeminus zu beobachten. Beim Menschen aber müssen wir die positive Fluoresceïnfärbung als eine pathologische Erscheinung ansprechen und daran festhalten, dass sie nur nach Läsion der Hornhautbedeckung (des Epi- oder Endothels) auftreten kann. —

In der Tat konnte ich nun bei daraufgerichteter Aufmerksamkeit auch in anderen Fällen ähnliche Trübungserscheinungen und Epithelläsionen beobachten; bisher aber habe ich nie wieder das Phänomen in solcher Zierlichkeit, mit solcher Regelmässigkeit, von solcher Ausdehnung und vor allem von so langem (über 2 Monate reichendem) Bestande gesehen. Trotzdem seien die Fälle hier in aller Kürze mitgeteilt:

1. Bei einem in Heilung begriffenen Herpes Corneae (Keratitis dendritica) mit fast völliger Anästhesie der Hornhaut traten einige punktförmige Trübungen auf, die nach längerem Blinzeln wieder verschwinden, um dann von neuem zu entstehen; sie färben sich — in ihrer Lage weit entfernt vom eigentlichen Sitz der dentritica — mit Fluoresceïn grün. Nach $1^1|_2$ Wochen waren die Trübungen nicht mehr zu sehen; dagegen war Grünfärbung noch lange Zeit hindurch zu erzielen. —

2. Frau K.? [Tabes (refl. Pupillenstarre, fehlende Patellarreflexe, Romberg, Sensibilitätsstörungen)] kommt „weil ihr gestern abend etwas ins rechte Auge geflogen ist“; sie hat das Auge mit warmem Wasser ausgespült, aber sonst nichts eingeträufelt. Im oberen Teil der Kornea findet sich eine Erosion; unterhalb derselben schiessen Trübungen auf, die mit dem Lidschlage wieder verschwinden. Die Sensibilität ist an beiden Hornhäuten herabgesetzt, nicht ganz aufgehoben; auch auf der linken Kornea, die in keiner Weise verletzt worden war, trat lebhafte Grünfärbung nach Fluoresceïneinträufelung auf. Nach 2 Tagen ist die Erosion geheilt; die Trübungen sind nicht mehr zu sehen, aber beiderseits ist noch starke Fluoresceïnfärbung zu erzielen (ein Anästhetikum ist absichtlich nicht ordiniert worden). —

3. Frau P. kommt mit der Klage des Kältegefühls und der Trockenheit auf dem rechten Auge. Rechte Kornea fast völlig anästhetisch. Mit Lupe und Mikroskop keine Anomalie sichtbar. Nach Fluoresceïneinträufelung ist die Kornea übersät von grünen Punkten und Strichen. Die linke Kornea hat gute Sensibilität — keine Spur von Grünfärbung. —

4. Frau H. in Behandlung wegen Neuroretinitis luetica. Am Tage ihrer letzten Vorstellung wurde die Herabsetzung der Hornhautempfindlichkeit zufällig bemerkt; links ist sie etwas mehr herabgesetzt als rechts. Links tritt bei offenstehendem Lide

[1]) Augstein, Granulose und Unfall. Zeitschr. f. Augenheilk. 1906 (Bd. XVI, S. 246 ff.).

im unteren Teil der Kornea immer an derselben Stelle und nur an ihr eine Art Austrocknung („Grübchenbildung") von der Form einer beginnenden Keratitis dendritica auf. In ihrer Nähe einige schnell kommende und vergehende Trübungen. Fluoresceïn färbt allenthalben (Pünktchen und Streifen), besonders aber das Gebiet der Austrocknung; nach etwa einer Stunde ist das Fluoresceïn hier in die Tiefe gedrungen und man sieht jetzt genau entsprechend der oberflächlichen Färbung eine „tiefe" Grünfärbung (an der Descemet?)

Ich habe dann weiterhin noch einige derartige Fälle gesehen, deren Aufzählung ich mir erspare, da sie auch nicht mehr zur Erklärung des Phänomens beitragen können. Nur eines Falles möchte ich noch gedenken, der zwar auch nichts absolut Beweisendes enthält, vielleicht aber doch geeignet ist, meine später zu entwickelnde Ansicht über die Bedeutung der Trübungen zu bestätigen:

5. K. W., Ackerwirt aus Tempelburg: Es handelt sich um ein unfallverletztes Auge; im Jahre 1902 hatte es durch einen Hufschlag eine erhebliche Herabsetzung seiner Sehschärfe durch eigenartige Netzhautveränderungen erlitten, die sich durch Trübungen und zierliche Fältelungen in der Gegend zwischen Papille und Makula kundgaben. Am Ende des Jahres 1906 konstatierte ich gelegentlich einer zufälligen Nachuntersuchung eine Herabsetzung der Tension und der Hornhautempfindlichkeit des linken verletzten Auges bei guter Empfindlichkeit des unverletzten rechten Auges. Das Phänomen der unbeständigen Trübungen war, wenn auch nicht ausgedehnt, so doch sicher vorhanden. Fluoresceïnfärbung war positiv. Diesen Erscheinungen wurde natürlich kein besonderer Wert beigelegt, überhaupt nur entdeckt und notiert, weil wir nach solchen Dingen damals fahndeten. Aber schon im Februar dieses Jahres (1907) erschien Patient wieder mit einem eigentümlichen torpiden Ulkus,

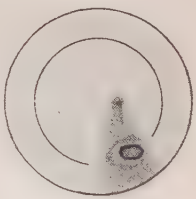

von dem ich hier eine kleine Skizze beifüge. Die Hornhaut war völlig unempfindlich, das Ulkus bereitete „im Auge" keine Schmerzen, sondern nur im Kopfe; eine erneute Verletzung war nicht vorhergegangen. Bakterien wurden im Belag trotz mehrfacher Untersuchungen niemals gefunden. Es konnte somit mit Fug und Recht an eine „trophische" Störung gedacht und der Sensibilitätsstörung dabei eine gewisse Rolle nicht aberkannt werden.

Wie gesagt, will ich auf die Aufzählung weiterer Fälle verzichten, weil sie nichts Neues mehr bringen. Soviel steht jedenfalls fest, dass bei allen Fällen, wo ich das Phänomen fand, Herabsetzung der Sensibilität und Färbungsmöglichkeit durch Fluoresceïn bestand; umgekehrt war bei allen Fällen mit Herabsetzung der Sensibilität, die mir zu Gesicht kamen, eine Fluoresceïnfärbung zu erzielen, häufig auch das Phänomen zu sehen. Ich bin mir dabei wohl bewusst, dass die Feststellung der Hornhautsensibilität durchaus keine einfache Sache ist; denn einerseits schwankt sie bei den verschiedenen Individuen in ganz erheblichem Masse, ohne dass von pathologischen Veränderungen die Rede sein könnte, und dann ist man auf die Angaben der Patienten angewiesen, da der Lidreflex nicht unter allen Umständen für Bestehen oder Fehlen der Empfindlichkeit massgebend ist, bei ersterem fehlen und bei letzterem

vorhanden sein kann. Aber in allen den Fällen, wo die Erscheinung nur auf einem Auge zu sehen war, gaben die Untersuchten immer, mitunter sogar spontan, eine Abstumpfung des Gefühls bei Berührung mit Papierschnitzel, mit einer Borste oder dergleichen auf diesem Auge an, ohne dass sie von seiner Abnormität doch etwas wussten. — Es ist deshalb wohl berechtigt zu folgern, dass bei herabgesetzter Empfindlichkeit der Hornhaut eine Epithelläsion meistens nachzuweisen ist und wahrscheinlich ist sie es immer; das ist ja auch nicht wunderbar und würde sich zwanglos aus leichter oberflächlicher Austrocknung infolge herabgesetzter Befeuchtung erklären.

Etwas Aehnliches finden wir ja auch bei dem Gebrauch von Anästhetizis. Es ist hinlänglich bekannt, dass nach Kokaininstillation Trübungen auftreten und es ist ebenso bekannt, dass sie sich fast mit Sicherheit durch feuchten Schlussverband der Augen vermeiden lassen. Allerdings steht für Kokain nach verschiedenen Untersuchungen auch schon fest, dass es direkt toxisch auf Epi- und Endothelzelle wirkt. Aber auch nach Alypingebrauch, dem das Fehlen dieser toxischen Eigenschaften (ob mit Recht?) nachgerühmt wird, ist immer eine starke Grünfärbung durch Fluoresceïn zu erzielen, gleichgültig, ob man das Auge während der Instillation offen oder bedeckt gehalten hat. Betrachtet man eine derartige anästhetisch gemachte Hornhaut unter der Lupe oder am Mikroskop, so hat man sogleich den Eindruck, dass hier Vertrocknungseinflüsse die Hauptrolle spielen: man sieht, wie in der die Hornhaut bedeckenden kapillären Tränenschicht kleine Lücken auftreten, die allmählich immer grösser und grösser werden; die Hornhautoberfläche sieht an diesen Stellen trocken aus und zeigt zierliche Grübchen, die wohl mit den von Gaule[1]) zuerst beschriebenen und nach ihm benannten Grübchen identisch sind und die er irrtümlicherweise als erste sichtbare Ernährungsstörung nach Trigeminusdurchschneidung aufgefasst wissen wollte; sie sind, wie v. Hippel nachgewiesen hat, lediglich Austrocknungserscheinungen und entstehen auch an ganz normalen Augen, wenn sie der Verdunstung längere Zeit ausgesetzt sind. Weiterhin treten dann auch punktförmige Trübungen auf, die regelmässig nach einigen Lidschlägen wieder verschwinden, um bei offenstehendem Lide rasch wieder aufzutreten. Es kann nach alledem kein Zweifel darüber sein, dass durch Verdunstung, die nicht schnell genug wieder ausgeglichen wird, hier die Epithelläsion entsteht. Allerdings bleibt dabei immer noch verwunderlich, weshalb diese Austrocknung an diesen anästhetischen Hornhäuten so ausserordentlich schnell, eigentlich sofort nach Oeffnen der Lider zutage tritt, während

[1]) Vergl. Leber: Gräfe-Sämisch, II. Aufl., II. Bd., II. Abt., S. 408.

man doch die gesunde Hornhaut unbeschadet ihrer Transparenz und Glätte sehr lange der Verdunstung aussetzen kann; höchstens treten hier und da einige „Gaulesche Grübchen“ auf. Eine erhöhte Disposition zur Austrocknung muss also das Epithel auch hier wohl haben; zweifellos spielt beim Zustandekommen der Kokaintrübungen die Verdunstung eine grosse Rolle, ob aber die Verdunstung das primäre epithelschädigende Moment ist, steht auch hier noch keineswegs fest. Die Forscher nehmen auch wie gesagt eine direkte schädigende Wirkung des Kokains auf das Epithel an; dass noch ein anderer Faktor wirken muss, dafür sprechen die Versuche von Bellarminoff, Laqueur, Koster, Silfvast und Mellinger, wie bei Leber (Gräfe-Sämisch, II, auf S. 384) kurz ausgeführt ist. An derselben Stelle sagt dieser Forscher, dass noch ein weiterer vitaler Einfluss mitwirken muss, da die von Bellarminoff konstatierte Aenderung des Uebergangs von Fluoresceïn in die Vorderkammer nach Kokainisierung am frischen toten Auge völlig ausblieb. Leber sucht den Grund hierfür in der durch das Kokain bewirkten Verengerung der Gefässe, durch welche die Resorption vermindert wird, so dass mehr Farbstoff in der vorderen Kammer zurückbleibt. Nun zitiert Leber selbst Annine, nach dem Tropokokain gleichfalls Zunahme der Diffusion in die Vorderkammer hervorruft, obgleich es gefässerweiternd wirkt.

Es ist also der Schluss doch naheliegend, wenn natürlich auch noch nicht zwingend bewiesen, dass es schliesslich doch die Trigeminusschädigung ist, die hier, koordiniert mit Verdunstungs- und Vergiftungsvorgängen, Aenderungen in der Funktion des Epithels hervorruft.

Trotz einiger äusserer Aehnlichkeiten stehen nun die von mir oben beschriebenen Epitheltrübungen in einem gewissen Gegensatze zu den Kokaintrübungen. Es wäre ja das einfachste auch für sie eine Austrocknung des Epithels durch Verdunstung anzunehmen, also so, dass bei längerem Offensein der Lider die die Hornhaut bedeckende Tränenschicht verdunste und dadurch die punktförmigen Trübungen entständen, andererseits durch Lidschluss die Befeuchtung wieder ausreichend würde und infolgedessen die Trübungen wieder schwänden. Zunächst aber weicht schon die Art der Fluoresceïnfärbung von der bei Kokaintrübung ab; war sie, wie es bei einer Austrocknung auch natürlich ist, bei dieser punkt-, fleck-, strich- und flächenförmig, so war sie hier nur und immer punktförmig: eine unzählige Menge kleinster grüner Pünktchen bedeckte die Hornhaut und nur da wo die Trübungen am dichtesten standen, waren auch die grünen Punkte grösser und näher aneinandergedrängt. Aehnlich verhielten sich die Trübungen selbst.

Sie wurden zwar nach ihrem Entstehen etwas grösser, überschritten aber eine bestimmte Grösse nicht, wurden demnach nie flächenhaft, was bei den Kokaintrübungen fast immer eintritt, und vor allen Dingen flossen nie ineinander über wie die Vertrocknungstrübungen meist, sondern blieben völlig separat. Es kommt nun noch hinzu, dass, wie ich oben schon erwähnt habe, der Lidschlag nicht im geringsten an Häufigkeit zu wünschen übrig liess; ferner war das Auftreten der Trübungen resp. ihr Verschwinden vom Lidschlage dem Anscheine nach unabhängig; mit Sicherheit liess sich letzteres jedoch nicht entscheiden; fest steht nur soviel, dass die Trübungen auch bei offenstehendem Lide unter meinen Augen kleiner wurden und verschwanden; das beweist aber insofern nichts gegen eine Austrocknung, als ja auf andere Weise, z. B. durch herabfliessende Tränen eine ausreichende Befeuchtung eingetreten sein kann. Was aber nach meiner Meinung mit absoluter Sicherheit gegen eine Austrocknung spricht, ist einfach der Umstand, dass die Kornealoberfläche zu keiner Zeit trocken aussah (wie das z. B. nach Kokaingebrauch der Fall ist, wo die Hornhaut wie mit Fett bestrichen aussieht). Im Gegenteil war sie immer feucht und glänzeud; immer war sie von der normalen kapillären Tränenschicht bedeckt; nie erlitt diese eine Unterbrechung ihrer Kontinuität und niemals sah man eine Andeutung der mehrfach erwähnten „Gauleschen Grübchen". Dagegen sah man, wie in der Schilderung des Falles erwähnt, gerade das Gegenteil derselben, nämlich eine ganz zarte Stippung des Epithels über dem Bereich der Trübungen wie bei Oedem der Kornea nur unendlich viel zarter. Das alles spricht doch mit absoluter Sicherheit gegen eine Verdunstungsaustrocknung als Entstehungsursache des Phänomens.

Wie aber sollen wir uns das Zustandekommen der Trübungen erklären. Entzündliche Ausscheidungen, Einlagerung fremder Substanzen kommen bei der Flüchtigkeit der Erscheinung nicht in Frage. Nach allem kann es sich nur um Flüssigkeitsschwankungen irgend welcher Art handeln. Nehmen wir an, es handle sich um eine Flüssigkeitsstauung, also um eine Quellungstrübung, so würde die gleichzeitig auftretende Stippung des Epithels eine gute Erklärung finden; aber das schnelle Schwinden der Trübungen liesse sich dann nur schwer verstehen. Nehmen wir andererseits ein Defizit an Flüssigkeit an, so wäre zwar der schnelle Ausgleich, also das Schwinden der Trübungen, nicht aber die Stippung des Epithels leicht verständlich. — Wie dem aber auch sei, soviel steht jedenfalls fest, dass das Epithel in seiner Funktion, die Aufnahme von Flüssigkeit in die Kornea zu regeln, durch irgend ein schädigendes Moment gestört worden ist. Wir sahen, dass

die Verdunstung hier als solches epithelkrankmachendes Moment nicht in Betracht kommen kann aus verschiedenen Gründen, besonders aber weil die Hornhautoberfläche immer ausreichend mit Flüssigkeit bedeckt war. Und da sonst durchaus keine Schädigung zu eruieren ist, bleibt uns als ultimum refugium nur, in der Funktionsstörung des Trigeminus die krankmachende Ursache zu sehen; dass dieser einen Einfluss auf die Epithelzelle oder wenigstens auf den Flüssigkeitswechsel der Hornhaut hat, ist doch nach den oben angeführten Versuchen höchst wahrscheinlich. Der direkte Einfluss der Nerven auf die Sekretionstätigkeit der Zellen grosser und kleiner Drüsen ist ja über jeden Zweifel erhaben und wenn wir uns auch mit Recht dagegen sträuben, eine direkte spezifisch trophische Einwirkung der Nerven auf die Gewebe anzunehmen, so ist es meiner Ansicht nach doch nicht den physiologisch erwiesenen Tatsachen widersprechend, wenn wir einen direkten Nerveneinfluss auf die Funktionen der für die Integrität der Kornea so wichtigen Epithelzelle annehmen und für unseren Fall schliessen, dass durch die Funktionsstörung des Trigeminus auch die von ihr abhängige Zelle in ihren Leistungen modifiziert resp. geschädigt wurde, so dass sie ihrer Aufgabe aus der sie umspülenden Ernährungsflüssigkeit das zur Transparenz und ihrem eigenen Bestande Notwendige aufzunehmen, nicht mehr gewachsen ist und sie nur unvollkommen erfüllt.

So kämen wir zu dem Schlusse, dass in unserem Falle durch eine Läsion des Trigeminus (Neuritis?) mit Unempfindlichkeit der Hornhaut eine Läsion des Hornhautepithels entstand, die zu dem Phänomen der wechselnden Trübungen Anlass gab. Wenn wir jetzt die Erkrankung unter die bekannten unterbringen wollen, so ist es die Gruppe der herpetischen Korneaerkrankungen, denen sie sich zwanglos anreihen lässt, wenn wir zu diesen alle Störungen, die mit einer vorübergehenden, aber ätiologisch und im klinischen Bilde bedeutsamen Hornhautanästhesie einhergehen, rechnen wollen.

Nachdem diese kleine Arbeit schon fertiggestellt war, habe ich noch des öfteren kleine punktförmige Epitheltrübungen, die mit dem Lidschlage wieder verschwanden, gesehen bei kleinen Erosionen durch Fingernägel- und dergleichen Verletzungen; auch bei der sogenannten rezidivierenden Erosion sind sie mir aufgefallen, sie waren von kurzem Bestand, und hielten nie länger als 1—2 Tage an. Die Aehnlichkeit mit den Trübungen meines Falles ist zwar eine frappante, aber sicherlich nur eine äussere. Ihre Ursache ist wohl eine ganz andere; sie entstehen sicherlich nur deshalb, weil das Epithel von seiner Unterfläche abgehoben ist und deshalb nicht ausreichend ernährt wird, mit einem

Wort sie sind der Ausdruck für die zuerst von Szily[1]), dann von Peters[2]), von Franke[3]) u. a. beschriebene pathologische Erscheinung der Abhebbarkeit der Epithelschicht nach vorausgegangenen Traumen.

Meinem hochverehrten Lehrer und Chef, Herrn Sanitätsrat Dr. Augstein danke ich auch an dieser Stelle herzlich für die freundliche Erlaubnis, den Fall zu veröffentlichen, für das weitgehende Interesse, das er dieser Studie entgegenbrachte, und für die liebenswürdige Durchsicht der Arbeit.

Auch Frau Huckemann, die die grosse Freundlichkeit hatte, die beigefügten Abbildungen nach der Natur anzufertigen, gebührt mein ganz ergebenster Dank.

---

[1]) Szily, A., Ueber Disjunktion des Hornhautepithels. v. Graefes Archiv für Ophthal. LI, S. 486.

[2]) Peters, A., Ueber traumatische Hornhauterkrankungen (Erosionen, Keratitis disciformis und Ulcus serpens) und ihre Beziehungen zum Herpes corneae. LVII, S. 93.

[3]) Franke, E., Ueber Erkrankungen des Epithels der Hornhaut. Klin. Monatsblätter f. Augenheilk. 1906.

Lebenslauf.

Ich, Jakob Stern, israelitischer Religion, Sohn des verstorbenen Kaufmannes Jakob Stern, wurde am 26. Juli 1880 in Mülheim a. d. Ruhr, meinem Wohnorte, geboren. Meine Schulbildung erhielt ich auf dem Gymnasium zu Mülheim, das mich Ostern 1899 mit dem Reifezeugnis entliess. Ich studierte dann Medizin zunächst in Bonn von Ostern 1899 bis Ostern 1901, dann drei Semester in München, von denen das erste durch Militärdienst in Anspruch genommen war, und zum Schluss wieder in Bonn bis Ostern 1904. Die ärztliche Vorprüfung bestand ich in Bonn Ostern 1901, das medizinische Staatsexamen legte ich ebenfalls in Bonn im Winter-Semester 1903/04 ab. Am 15. April 1904 erhielt ich meine Approbation als Arzt „unter ausnahmsweiser Befreiung von der Ableistung des vorgeschriebenen praktischen Jahres". Nachdem ich vom Juni 1904 bis zum Januar 1905 in Mülheim und Düsseldorf als einj.-freiw. Arzt resp. Unterarzt gestanden hatte und zum Assistenzarzt d. R. ernannt worden war, beschäftigte ich mich vier Monate lang als Volontär an der Univ.-Augenklinik zu Bonn (Geh.-Rat Sämisch) und war danach Assistent an der Privataugenklinik des Herrn San.-Rates Dr. Flemming in Lüneburg bis zum April 1906. Seit dieser Zeit bin ich Assistenzarzt in der Privataugenklinik des Herrn San.-Rates Dr. Augstein in Bromberg.

Während meiner Studienzeit waren meine Lehrer:

in Bonn: Anschütz, Bier, Binz, Bohland, Esser, Finkler, Fritsch, Graff, Hummelsheim, Kayser, Köster †, Kruse, Leo, Ludwig, Nussbaum, zur Nedden, Pelmann, Pflüger, Sämisch, Schede †, Schöndorff, Schiefferdecker, Schultze, Strasburger, v. la Valette St. George, Witzel;

in München: v. Angerer, v. Bauer, v. Bollinger, Klaussner, Klein, May, Moritz, Neumayer, Posselt, Salzer, v. Tappeiner, Voit, v. Winckel, Schmaus †.

Allen diesen hochverehrten Herren an dieser Stelle meinen ehrerbietigen schuldigen Dank.